

# ANATOMÍA DEL SISTEMA ENDOCRINO

IHANIRE URTEAGA CID

# ÍNDICE

1.	SISTEMA ENDOCRINO	3
2.	HIPÓFISIS	4
3.	GLÁNDULA PINEAL	6
4.	TIROIDE Y PARATIROIDE	
	1. TIROIDES	7
	2. PARATIROIDES	9
5.	GLÁNDULA SUPRARRENAL	10
6.	APARATO GENITAL MASCULINO	12
7.	APARATO GENITAL FEMENINO	17

# SISTEMA ENDOCRINO

El sistema endocrino es un sistema porque todos los órganos que lo componen son **glándulas**. Las glándulas, son órganos que secretan sustancias, como las **hormonas**.

Las hormonas, son sustancias químicas de naturaleza diversa que se transportan por medio de la sangre desde la glándula donde se originan hacia otro órgano o tejido, en el cual se desencadenan reacciones o actividades específicas. La principal función de las hormonas es controlar los impulsos biológicos más importantes.

Las glándulas que componen el sistema endocrino son las siguientes:

- ❖ **Hipófisis.**
- ❖ **Epífisis o glándula pineal.**
- ❖ **Tiroides y paratiroides.**
- ❖ **Glándulas suprarrenales.**
- ❖ **Aparato genital masculino.**
- ❖ **Aparato genital femenino.**

A continuación, tendréis la oportunidad de conocer cada glándula.

# HIPÓFISIS

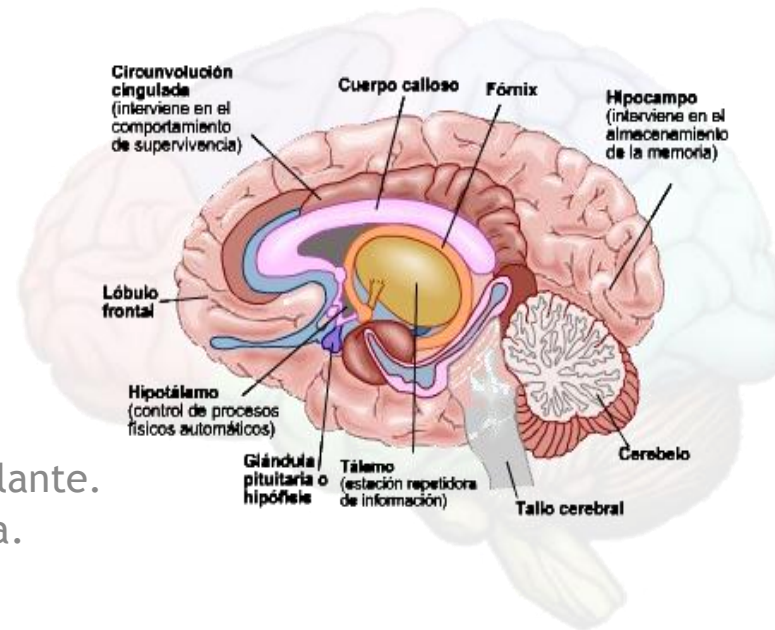
**SITUACIÓN:** La hipófisis es una pequeña glándula situada en la base del cráneo, encajada en una depresión del hueso esfenoides “ silla turca”.

**FUNCIÓN:** Segrega varias hormonas que actúan sobre otras glándulas provocando la liberación de otras hormonas, que serán las que actúen sobre otros muchos órganos diana.

## **PARTES:**

1) **Lóbulo anterior (adenohipófisis):** hormonas que segregan el hipotálamo.

- ❑ Hormona del crecimiento (somatotropina).
- ❑ Hormona estimuladora del tiroides (tirotropina).
- ❑ Hormona folículo estimulante.
- ❑ Hormona luteinizante.
- ❑ Prolactina.
- ❑ Hormona melanocito estimulante.
- ❑ Hormona adrenocorticotropa.



# HIPÓFISIS

- 2) Lóbulo posterior (neurohipófisis): aquí se liberan hormonas que previamente han pasado por el hipotálamo.
- ❑ Oxitocina: regula las contracciones durante el parto.
  - ❑ Hormona antidiurética: regula la excreción de orina.

**LA VASCULARIZACIÓN:** El principal riego sanguíneo de la glándula pituitaria proviene de dos ramas de la arteria carótida interna: las arterias hipofisiarias superior e inferior.

❖ La adenohipófisis: participa la arteria hipofisiaria superior que forma un primer plexo capilar en la eminencia media. Este plexo se vuelve a confluir formando una vena porta hipofisiaria. Y de aquí se forma un segundo plexo a nivel de la adenohipófisis, optimizando la acción de las hormonas hipotalámicas.

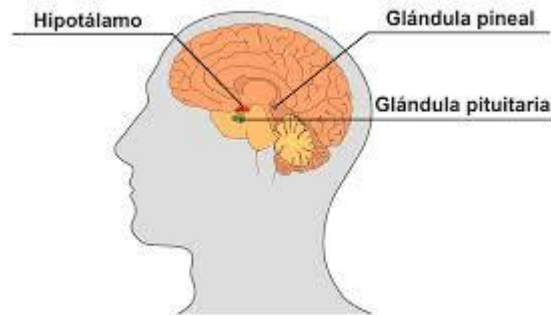
❖ La neurohipófisis: participa la arteria hipofisiaria inferior formando un plexo capilar y la vena porta.

# EPÍFISIS O GLÁNDULA PINEAL

**SITUACIÓN:** Es una glándula impar, situada en la parte posterior y superior del tercer ventrículo

**PARTES:** Es del tamaño de un guisante y tiene forma de cono por lo que se divide en base a un cuerpo y un vértice.

**FUNCIÓN:** Su función principal es la secreción de melatonina. La secreción de melatonina aumenta en la oscuridad y se mantiene en baja concentración durante los periodos de luz. Se encarga de regular los cambios fisiológicos del organismo entre el día y la noche.



# TIROIDES Y PARATIROIDES

## 1.1 TIROIDES

**SITUACIÓN:** La glándula tiroidea esta situada en la parte medial del cuello por delante de la nuez y de los seis primeros anillos traqueales.

**CARACTERÍSTICAS:** es una glándula impar y tiene forma de “H”. Está formada por dos lóbulos laterales unidos por un istmo. En algunas personas aparece un tercer lóbulo “piramidal” que es un resto embriológico de la formación de esta glándula.

### **CÁPSULAS FIBROSAS:**

- ❖ Cápsula interior: forman invaginaciones que dividen la glándula en lóbulos.
- ❖ Cápsula externa: es un medio de fijación y protección.

# TIROIDES Y PARATIROIDES

## 1.1 TIROIDES

**VASCULARIZACIÓN:** la facilitan las arterias tiroideas superior e inferior.

- ❖ Las arterias superiores: ramas de la arteria carótida externa.
- ❖ Las arterias inferiores: ramas del tronco tirocervical.

**DRENAJE VENOSO:** el drenaje venoso de la glándula tiroidea lo recoge el plexo tiroideo impar que drena a la vena tiroidea inferior, la cual acaba desembocando en la vena braquiocefálica izquierda.

También puede drenar a la vena yugular interna a través de las venas tiroideas media y superior.

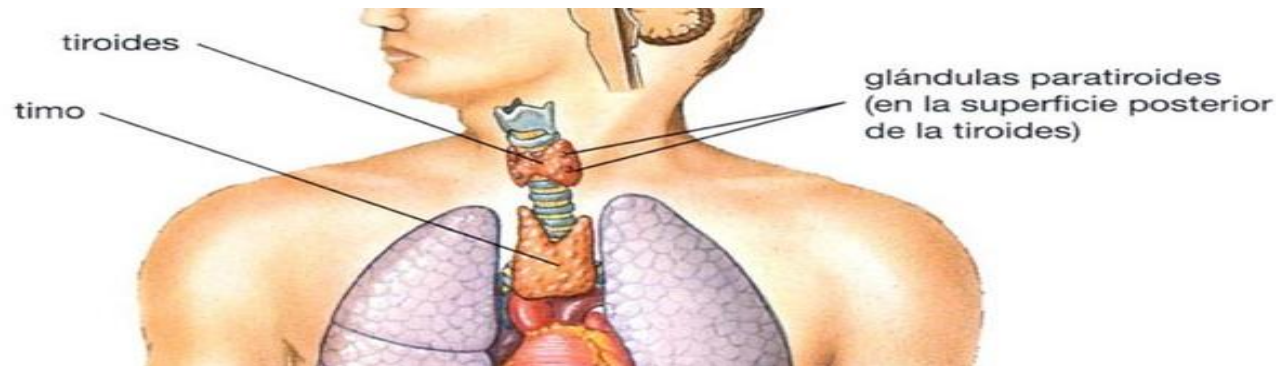


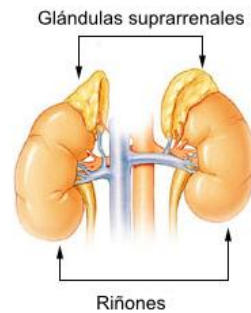
# TIROIDES Y PARATIROIDES

## 1.2 PARATIROIDES

**SITUACIÓN:** se encuentran situadas simétricamente en la parte posterior de los lóbulos laterales de la tiroides. SE ubican entre las cápsulas fibrosas interna y externa que envuelven a la tiroides, por lo que comparten irrigación.

**CARACTERÍSTICAS:** son unas glándulas endocrinas del tamaño de una lenteja. Lo más habitual es la existencia de 4 glándulas, aunque pueden encontrarse entre 2 y 6.





# GLÁNDULA SUPRARRENAL

**SITUACIÓN:** Son órganos pares que aparecen en el polo superior de cada riñón. Se sitúa en el retroperitoneo, dentro de fascia renal, envueltas por la misma cápsula adiposa perirrenal que también rodea al riñón. Esta cápsula adiposa se introduce entre la glándula suprarrenal y el riñón, por lo que ambas estructuras se pueden separar fácilmente.

## **PARTES:**

- ❖ Glándula suprarrenal derecha: tiene forma triangular o piramidal y es más pequeña. Se relaciona con el hígado, la vena cava inferior, el diafragma y el riñón derecho.
- ❖ Glándula suprarrenal izquierdo: tiene forma alargada o semilunar y es más grande. SE relaciona con el estómago, el páncreas, el bazo, el diafragma y el riñón izquierdo.

# GLÁNDULA SUPRARRENAL

**FUNCIONES:** Por una parte da respuesta al estrés mediante la liberación de corticosteroides y catecolaminas. Por otra parte, regula la función renal mediante la liberación de aldosterona.

**VASCULARIZACIÓN:** La irrigación arterial de estas glándulas viene por tres ramas diferentes.

- ❖ Arteria suprarrenal superior: rama de la arteria frénica inferior (diafragma).
- ❖ Arteria suprarrenal media: rama de la aorta abdominal.
- ❖ Arteria suprarrenal inferior: rama de la arteria renal.

**DRENAJE VENOSO:** La vena suprarrenal derecha entra directamente a la vena cava inferior, mientras que la vena suprarrenal izquierda primero se une a la vena renal y luego entra en la vena cava inferior.

# APARATO GENITAL MASCULINO

## GÓNADAS Y GLÁNDULAS ANEXAS:

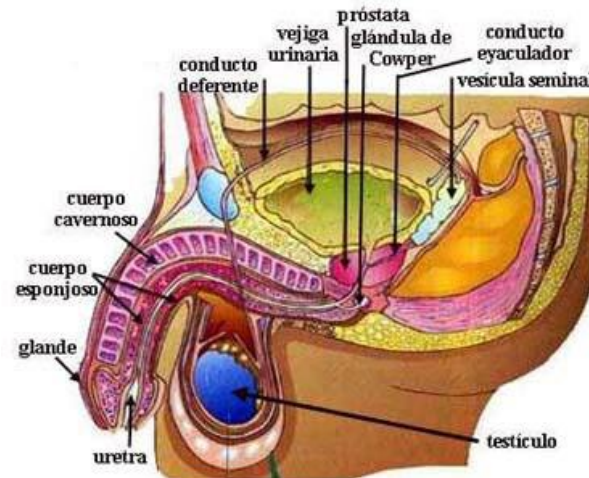
Los testículos tienen 2 funciones:

- ❖ Espermatogénesis.
- ❖ La secreción hormonal masculina.

La situación de los testículos:

- ❖ Desarrollo embrionario: cerca de los riñones.
- ❖ Durante los primeros meses de vida extrauterina: exterior de la cavidad abdominal.

El tendón “gubernaculum tali” une la bolsa escrotal con el polo inferior de cada testículo. La contracción de este tendón desplaza a los testículos hasta la bolsa escrotal.



# APARATO GENITAL MASCULINO

Esta migración hace que el testículo y el cordón espermático queden envueltos en una serie de capas:

- ❖ Túnica vaginal: derivada del peritoneo.
- ❖ Fascia espermática interna: procedente de la fascia transversal.
- ❖ Músculo cremaster o elevador del testículo: elevación del testículo como mecanismo de protección.
- ❖ Fascia espermática externa.
- ❖ Túnica conjuntiva subcutánea del dartos: debe encortarse entre 1-3 grados por debajo de la temperatura corporal.

# APARATO GENITAL MASCULINO

El semen no se compone únicamente de espermatozoides, sino que son necesarias secreciones adicionales. Entre las glándulas responsables de esta secreción están:

- ❖ La vesícula seminal: es un conducto único que se enrolla sobre si mismo, formando una especie de ovillo. Es alargada y se sitúa posterior a la vejiga de la orina, anterior al recto y lateral al conducto deferente de su lado.
- ❖ Próstata: Es una glándula impar situada inmediatamente después de la vejiga. Tiene forma de castaña y representa entre el 20-30% del volumen seminal. Por su interior pasa la primera porción de uretra.
- ❖ Glándulas bulbouretrales (de Cowper): son glándulas esféricas situadas en el perine.

# APARATO GENITAL MASCULINO

## VÍAS GENITALES EFERENTES:

Las vías seminales, comunican el testículo con la uretra, permitiendo el transporte del semen hasta esta última para su expulsión durante el coito.

Los túbulos seminíferos, de cada lobulillo del testículo constituyen el inicio de las vías seminales.

En las paredes de los testículos hay 2 tipos de células:

- ❖ Espermatogonias: se convierten en espermatozoides.
- ❖ Células de sostén (Sertoli): colaboran con las espermatogonias para convertirse en espermatozoides.

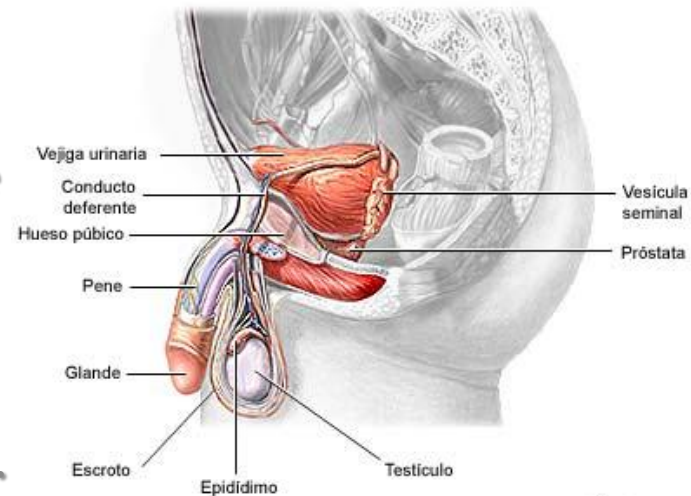
El conducto deferente, corresponde al tramo de las vías seminales desde el final del conducto epididimario (escroto), hasta el comienzo del conducto eyacular (cavidad pélvica).

# APARATO GENITAL MASCULINO

## ÓRGANOS GENITALES EXTERNOS:

Dos estructuras:

- ❖ Escroto.
- ❖ Pene.
  - ❖ Cuerpos cavernosos: son dos y se sitúan en la parte dorsal del pene, lateral el uno del otro.
  - ❖ Cuerpo esponjoso.
  - ❖ Piel=prepucio (se puede retraer).



ADAM.



# APARATO GENITAL FEMENINO

## GÓNADAS Y GLÁNDULAS ANEXAS:

Los ovarios tienen 2 funciones:

- ❖ Gametogénesis: producción de óvulos.
- ❖ Función endocrina: síntesis de estrógenos por las células foliculares y progesterona por el cuerpo lúteo.

Zonas del ovario:

- ❖ Médula: zona central. Contiene vasos para la irrigación del ovario.
- ❖ Corteza: se sitúa periféricamente a la médula y contiene folículos ováricos.
- ❖ Túnica albugínea: se sitúa periféricamente a la corteza. Protege a la médula y a la corteza.
- ❖ Peritoneo.

Los ligamentos que anclan los ovarios son: mesoovario, ligamento suspensorio del ovario y ligamento propio del ovario.

# APARATO GENITAL FEMENINO

La vascularización del ovario le llega a través del ligamento suspensorio del ovario. Al ovario le llega una vascularización adicional a partir de la arteria uterina.

El retorno venoso del ovario se realiza paralelamente al arterial a través de la vena ovárica. El ligamento drena el lado izquierdo, mientras que el derecho vierte la sangre a la vena cava.

## VÍAS GENITALES EFERENTES:

La trompa uterina se encarga del transporte del cigoto y tiene 3 partes:

- ❖ Pabellón de la trompa.
- ❖ Cuerpo de la trompa.
- ❖ Porción intramural/uterina.

# APARATO GENITAL FEMENINO

Recto, útero y vejiga están recubiertos del peritoneo, formándose entre as tres estructuras, dos fondos:

- ❖ Fondo de saco vesicouterino.
- ❖ Fondo de saco uterorrectal.

El endocrino uterino esta formado por varias capas:

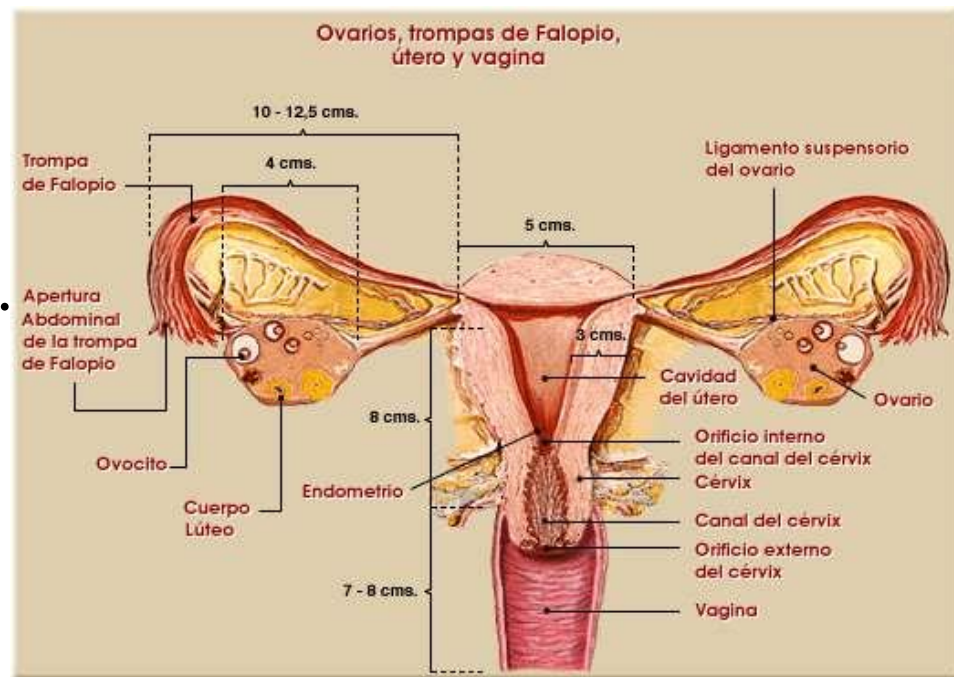
- ❖ La mucosa: recubrimiento interno.
- ❖ La muscular o miométrio: durante el embarazo.
- ❖ Peritoneo: recubre la parte anterior, posterior y superior del útero.

Los medios de fijación del útero son: el ligamento ancho (recubre la cara lateral) y el ligamento redondo.

# APARATO GENITAL FEMENINO

## ÓRGANOS GENITALES EXTERNOS:

- ❖ Vagina.
- ❖ Labios mayores.
- ❖ Labios menores.
- ❖ Monte del pubis.
- ❖ Clítoris.
- ❖ Glándulas anexas:  
glándula de Bartholino.





# FIN DE LA PRESENTACIÓN

Muchas gracias por vuestra atención.